

DGAInfo

Aus dem Wiss. Arbeitskreis
Kinderanästhesie der DGAI

Handlungsempfehlung zur Prävention und Behandlung des unerwartet schwierigen Atemwegs in der Kinderanästhesie

1. Vorwort

Die vorliegende Handlungsempfehlung befasst sich mit der Prävention und Behandlung des unerwartet schwierigen Atemwegs im Rahmen der Kinderanästhesie. Kinder mit einem bekannten und/oder erwartet schwierigen Atemweg müssen in ein kinderanästhesiologisches Zentrum mit entsprechender Erfahrung sowie personeller und technischer Ausstattung überwiesen werden.

Diese Handlungsempfehlung ist das Ergebnis von wissenschaftlichen Untersuchungen, systematischen Literaturrecherchen sowie der klinischen Erfahrung zahlreicher Kinderanästhesisten und entspricht einem Konsens, der im Wissenschaftlichen Arbeitskreis Kinderanästhesie der DGAI erarbeitet wurde. Sie ist vor allem für nicht täglich in der Kinderanästhesie tätige Kollegen gedacht. Lokale Abweichungen von den folgenden Empfehlungen sind möglich. Die Handlungsempfehlungen sollen in regelmäßigen Zeitabständen überprüft und bei Bedarf aktualisiert werden.

2. Epidemiologie

Der echte, anatomisch bedingte, unerwartet schwierige Atemweg in der Kinderanästhesie ist selten [1-3], während funktionelle Atemwegsobstruktionen viel häufiger sind und zu Zwischenfällen führen. Unter ihnen ist der Laryngospasmus die häufigste respiratorische Ursache für einen anästhesiebedingten

perioperativen Kreislaufstillstand [4]. Insgesamt treten Probleme mit dem Atemwegsmanagement bei Kindern häufig auf und sind wesentlich verantwortlich für anästhesiebedingte Herzstillstände, Hirnschäden oder gar Todesfälle in der Kinderanästhesie [4,5-9]. Dabei ist gut belegt, dass Schwierigkeiten mit der Gesichtsmaskenbeatmung und der direkt-laryngoskopischen Intubation beim Kind ohne anamnestiche oder aktuelle Hinweise auf einen anatomisch schwierigen Atemweg unmittelbar vom Wissen und von der Erfahrung des Anästhesisten abhängig sind [10,11]. In kinderanästhesiologisch erfahrenen Händen kommen sie kaum vor [12,13]. Schwierigkeiten treten jedoch häufiger auf, wenn der Anästhesist nicht genügend mit den anatomischen, physiologischen und pharmakologischen Besonderheiten des kindlichen Atemwegsmanagements vertraut ist [12].

3. Grundsätzliche Überlegungen

Reduzierte Sauerstoffreserven, ein erhöhter Sauerstoffverbrauch sowie eine entsprechend gesteigerte CO₂-Produktion führen beim Säugling und Kleinkind mit Atemwegsproblemen rasant zur tiefen Hypoxämie (Abb. 1) mit Myokarddepression und Bradykardie sowie zur respiratorischen Azidose [14,15]. Entsprechend kommt der adäquaten Ventilation via Gesichtsmaske oder Larynxmaske oberste Priorität zu, während das Management von Intubationsschwierigkeiten dahinter zurücktritt. Daher

An dieser Handlungsempfehlung haben maßgeblich mitgewirkt:

M. Weiss

Anästhesieabteilung, Universitäts-Kinderkliniken Zürich
(Chefarzt: Prof. Dr. M. Weiss)

J. Schmidt

Klinik und Poliklinik für Anästhesiologie und Intensivtherapie
Universitätsklinikum Dresden
(Direktorin: Prof. Dr. Th. Koch)

C. Eich

Zentrum Anaesthesiologie,
Rettungs- und Intensivmedizin
Universitätsmedizin Göttingen
(Direktor: Prof. Dr. M. Quintel)

J. Stelzner

Klinik für Anästhesiologie und operative Intensivmedizin
Olgahospital Stuttgart
(Direktor: Prof. Dr. F.-J. Kretz)

U. Trieschmann

Klinik für Anästhesiologie und operative Intensivmedizin
Universitätsklinikum Köln
(Direktor: Prof. Dr. B.W. Böttiger)

L. Müller-Lobeck

Klinik für Anästhesiologie m. S. operative Intensivmedizin Campus Virchow Klinikum und Campus Charité Mitte, Berlin
(Direktorin: Prof. Dr. C. Spies)

C. Philippi-Höhne

Klinik und Poliklinik für Anästhesiologie und Intensivtherapie
Universitätsklinikum Leipzig
(Direktor: Prof. Dr. U. Kaisers)

K. Becke

Abteilung für Anästhesie, Cnopf'sche Kinderklinik/Kliniken Hallerwiese, Nürnberg
(Chefarztin: Dr. K. Becke)

M. Jöhr

Institut für Anästhesie, Chirurgische Intensivmedizin, Rettungsmedizin und Schmerztherapie, Kantonsspital Luzern
(Chefarzt: Prof. Dr. Ch. Konrad)

J. Strauß

Klinik für Anästhesie, perioperative Medizin und Schmerztherapie
Helios Klinikum Berlin-Buch
(Chefarzt: Prof. Dr. J.M. Strauß)

spielen Prävention von Atemwegsproblemen und klare Handlungskonzepte für ein schnelles, zielgerichtetes und strukturiertes Vorgehen bei unerwarteten Beatmungsproblemen in der Kinderanästhesie eine besondere Rolle, um das Auftreten atemwegsbedingter Morbidität und Mortalität zu vermeiden bzw. zu reduzieren.

4. Prävention

Der Prävention von unerwartet schwierigen Atemwegen kommt in der Kinderanästhesie eine sehr große Bedeutung zu, da viele kritische Atemwegssituationen durch Planung, Management und entsprechende Erfahrung verhindert werden können. Diesbezüglich scheint die intravenöse Einleitung (Anästhesievertiefung und Relaxation) und die Wachextubation (Augenöffnen und/oder gezielter Griff an den Tubus) in der Regel für den mit Kinder weniger vertrauten Anästhesisten mehr Sicherheit zu bieten als die inhalative Einleitung bzw. die Extubation in tiefer Allgemeinanästhesie. Die wichtigsten Aspekte, welche bei der Prävention von unerwarteten Atemwegsproblemen in der Kinderanästhesie berücksichtigt werden müssen, sind in Tabelle 1 zusammengefasst und werden nachfolgend kurz erläutert.

Tabelle 1

Prävention von unerwarteten Atemwegsproblemen in der Kinderanästhesie.

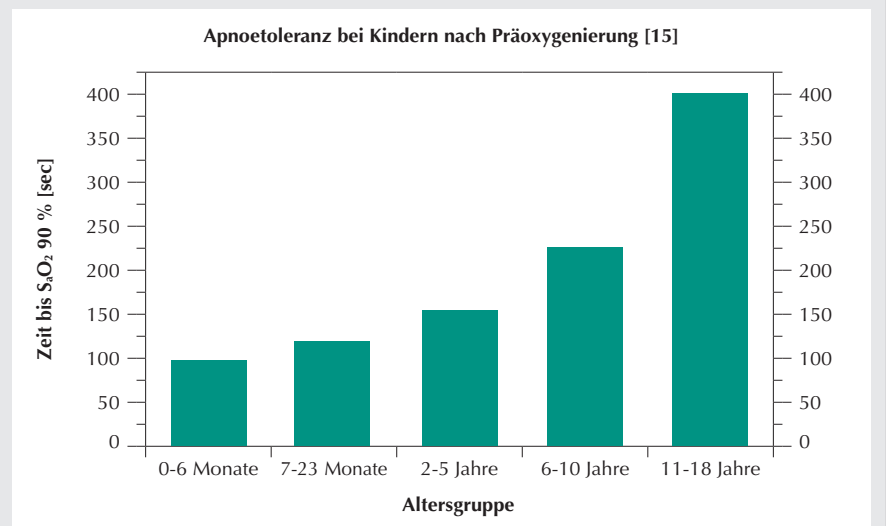
- I. Präoperative Evaluation des Patienten im Rahmen der Prämedikation
- II. Aus-, Weiter- und Fortbildung im Atemwegsmanagement bei Kindern
- III. Adäquat eingerichteter Kinderanästhesiarbeitsplatz
- IV. Ausgebildetes Anästhesiepersonal
- V. Adäquate Vorbereitung des Kindes

I. Präoperative Evaluation

a. Anästhesieanamnese und Studium früherer Anästhesieprotokolle

- Atemwegsprobleme bei früheren Anästhesien
- Aktueller Atemwegsinfekt
- Bronchiale Hyperreagibilität
- Obstruktives Schlafapnoe Syndrome (OSAS)

Abbildung 1



50 Kinder und Jugendliche (ASA Klassifikation I) im Alter von 2 Tagen bis 18 Jahre wurden im Rahmen einer Anästhesieeinleitung mit der Gesichtsmaske mit 100 % Sauerstoff oxygeniert. Nach Eintritt der muskulären Relaxation wurde in Apnoe die Zeit gemessen, bis die periphere Sauerstoffsättigung auf 90 % abgefallen war. Für den raschen Abfall bei kleinen Kindern sind die geringere FRC und der erhöhte Sauerstoffverbrauch verantwortlich.

b. Untersuchung des Patienten mit besonderer Beachtung von

- Mundöffnung (3 Querfinger des Kindes) und Zahnstatus
- Stigmata (Ohrmissbildungen) [16]
- Kopf-Hals-Beweglichkeit
- Kraniofaziale Dysmorphien
- Syndrome mit Veränderungen der Atemwege [17]
- Angeborene oder erworbene Veränderungen im Gesicht
- Stridor.

II. Aus-, Weiter- und Fortbildung

Eine profunde Ausbildung im kindlichen Atemwegsmanagement sollte folgende Fertigkeiten umfassen: sichere inhalative Anästhesieeinleitung, Gesichtsmaskenbeatmung, direkte Laryngoskopie und endotracheale Intubation (inkl. der Verwendung eines video-optischen Laryngoskopes oder Styletts) sowie die Beatmung über eine Larynxmaske. Insbesondere der klinischen Beurteilung der Beatmung ist dabei grosse Aufmerksamkeit zu schenken, um frühzeitig zu intervenieren, bevor sich die Hypoxämie entwickelt.

In Ausbildungskliniken sollte bei Säuglingen und Kleinkindern sowohl der supraglottische als auch die endo-

tracheale Intubation in gleichem Maße gelehrt und praktiziert werden, um den Weiterbildungsassistenten eine ausreichende klinische Routine in der Maskenbeatmung, der endotrachealen Intubation und der Extubation bei dieser Risikogruppe zu vermitteln.

III. Kinderanästhesiearbeitsplatz

- a. Neben einem geprüften Narkosebeatmungsgerät sowie Absaugvorrichtung mit unterschiedlichen Grössen an Absaugkathetern sind Atemwegsmaterial inkl. Gesichtsmasken, PEEP-Ventil am Beatmungsbeutel, Tuben, Laryngoskopgriff mit passenden Spateln, Larynxmaske und Guedel-Tuben in den richtigen Grössen bereit zu halten. Ein Muskelrelaxans bereitliegend zum Aufziehen, verdünntes Adrenalin (z.B. 1:100.000) sowie NaCl 0.9 % und eine intraossäre Infusionsausrüstung (z.B. EZ-IO®- oder Cook®-Kanüle) sollten schnell verfügbar sein.
- b. Narkoseein- und -ausleitung müssen in ruhiger Umgebung erfolgen (ungünstig: Ein-/Ausleitung der Anästhesie im Operationssaal mit gleichzeitigem Aufbau oder Abbau von OP-Material/Ausrüstung bzw. OP-Reinigung).

c. Aufgrund der geringen Sauerstoffreserven beim Kind muss beim Auftreten von Atemwegsproblemen die Möglichkeit bestehen, sofort kompetente Hilfe herbeizurufen.

IV. Kinderanästhesiepersonal

a. Anästhesien bei Neugeborenen, Säuglingen und Kleinkindern (insbesondere unter 2 Jahren) müssen von einem in der Kinderanästhesie geschulten und erfahrenen Anästhesisten durchgeführt werden, und unerfahrene Anästhesisten müssen in jedem Fall supervidiert werden.

b. Auch das nicht-ärztliche Assistenzpersonal muss in der Kinderanästhesie erfahren sein, um in schwierigen oder kritischen Situationen rasch und gezielt helfen zu können.

V. Vorbereitung des Kindes

a. Eine ruhige Atmosphäre (medikamentöse Prämedikation, ggf. Elternanwesenheit, ggf. Suggestion (Hypnose)) ist eine wichtige Voraussetzung für eine sichere und stressfreie Narkoseeinleitung bei Kindern.

b. Bei Neugeborenen, Säuglingen und Kleinkindern soll der Oberkörper zur

besseren Beobachtung von Atmung bzw. Beatmung vor Anästhesieeinleitung entkleidet werden.

c. Der kindliche Kopf soll mit Hilfe einer Schulter- bzw. Nackenrolle o.ä. optimal gelagert und stabilisiert werden. Der Kopf soll dadurch nicht überstreckt werden, sondern in eine Neutralposition gebracht werden.

d. Pulsoximeter und Kapnographie sind als Standardmonitoring zur Narkoseeinleitung von Kindern erforderlich. Bei entsprechender Risikokonstellation gehören EKG- und Blutdruckmonitoring bereits vor Beginn der Narkoseeinleitung zum Standardmonitoring.

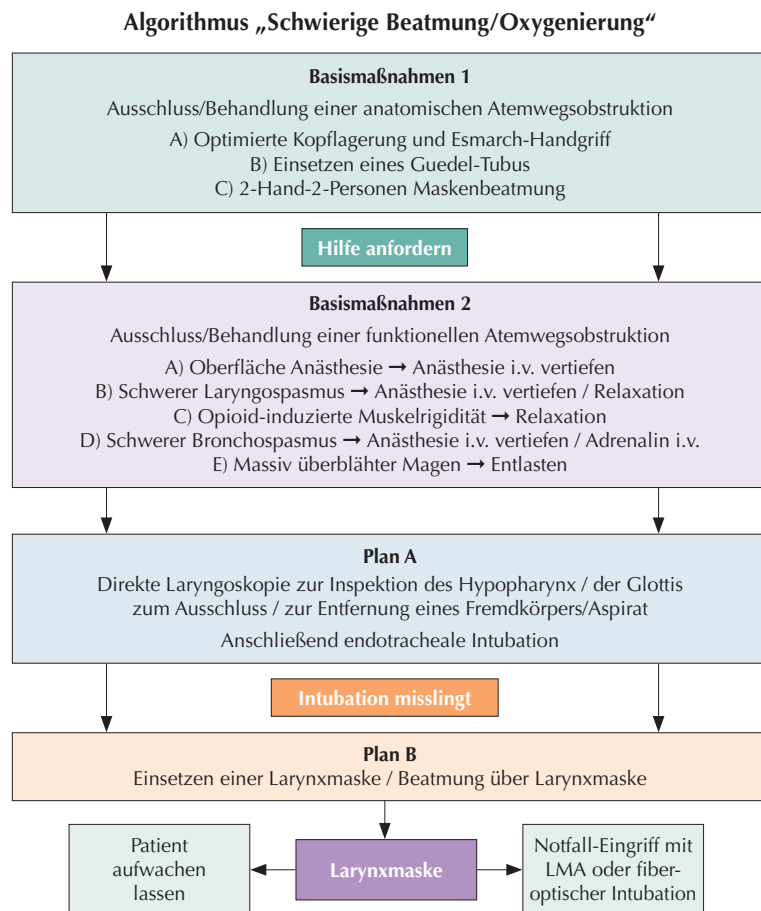
e. Alle Kinder, die intravenös eingeleitet werden, sollten vor Induktion der Anästhesie präoxygeniert werden. Eine suffiziente Präoxygenierung im Kindesalter gelingt aufgrund der hohen alveolären Ventilation schneller als beim Erwachsenen. Wird dies vom Kind trotz psychologischem Geschick und wohl riechender Gesichtsmaske (Duftstifte) und/oder Ablenkung nicht toleriert, so kann eine Präoxygenierung auch unter leichter Sedierung erfolgen. Wichtig ist jedoch, dass Maske und Beutel bei der Induktion der Anästhesie bereit sind und der Sauerstofffluss aktiviert ist, um eine unnötige Verzögerung der Maskenbeatmung zu vermeiden.

f. Bei Kindern mit kürzlichem oder aktuellem Atemwegsinfekt kann eine Inhalation mit β_2 -Agonisten (z.B. Salbutamol) vor Narkoseeinleitung hilfreich sein [18]. Kindern mit Rhinitis sollten abschwellende Nasentropfen (z.B. Xylometazolin) zur Prämedikation verabreicht werden.

5. Algorithmus „Schwierige Beatmung/Oxygenierung“ mit der Gesichtsmaske

Unabhängig davon, wann mit der Gesichtsmaske nicht adäquat beatmet bzw. oxygeniert werden kann (Anästhesieein- oder -ausleitung, während der Maskenanästhesie bzw. nach der Extubation), muss unverzüglich ein strukturierter, sequentieller Algorithmus zur Anwendung kommen. Dieser beinhaltet im Wesentlichen vier Schritte (Abb. 2) [19]:

Abbildung 2



Der Ausschluss und die Behebung von anatomischen und funktionellen Atemwegsobstruktionen sind die Basismaßnahmen bei unerwartet schwieriger Beatmung bzw. Oxygenierung. Führen diese nicht zum Erfolg, so müssen mittels direkter Laryngoskopie der Hypopharynx und die Glottis inspiziert werden und allfällige Fremdkörper oder Aspiration entfernt werden. Anschließend erfolgt die endotracheale Intubation; misslingt diese, wird eine LMA eingeführt. Invasive Oxygenierungstechniken werden bei Kindern mit anamnestic und in der Voruntersuchung unauffälligen Atemwegen nicht benötigt.

- I. Behebung einer anatomischen Atemwegsobstruktion
- II. Behebung einer funktionellen Atemwegsobstruktion
- III. Direkte Laryngoskopie mit Inspektion des Hypopharynx / der Glottis zum Ausschluss bzw. zur Entfernung eines Fremdkörpers bzw. einer massiven Aspiration, ggf. anschließende Intubation
- IV. Einführung einer Larynxmaske.

Invasive Oxygenierungstechniken (Koniotomie als Nadelpunktion mit anschließender Jetventilation bzw. die chirurgische Koniotomie oder Tracheotomie durch einen entsprechend geschulten Operateur) wie auch der Einsatz des Notrohrs (starres Bronchoskop) [20] werden bei Kindern mit unauffälligen Atemwegen nicht benötigt. Ein Kind mit anamnestisch und in der Voruntersuchung unauffälligen Atemwegen kann immer mit der Gesichtsmaske beatmet werden.

Anmerkung 1: Die Punktion der Membrana cricothyreoidea beim Neugeborenen, Säugling und Kleinkind mittels einer Stahlkanüle ist wegen der Weichheit, Mobilität und Feinheit der Atemwege sowie schwieriger Identifikation der anatomischen Landmarken mit einer hohen Inzidenz an Komplikationen verbunden [21,22] und somit für den Notfall nicht zu empfehlen. Erschwerend kommt hinzu, dass bei Neugeborenen der Abstand zwischen Krikoid und Schildknorpel sehr gering ist, so dass selbst bei chirurgischer Koniotomie die Passage eines ID 2.0 mm Tubus kaum möglich ist [23]. Daher sind diese bei Erwachsenen etablierten, invasiven Oxygenierungstechniken erst bei Kindern ab dem Schulalter erfolgversprechend.

Die gefürchtete „Cannot ventilate, cannot intubate“-Situation kommt im Kindesalter in erfahrener Hand kaum vor. Meist treten Schwierigkeiten mit der Maskenbeatmung auf. In dieser Situation ist nicht die Intubation indiziert, sondern die rasche, zielgerichtete Wiederherstellung der Beatmung.

I. Basismaßnahmen A Behebung einer anatomischen Atemwegsobstruktion

Anatomische Atemwegsobstruktionen (z.B. durch nicht-adäquate Kopflagerung, ineffektives manuelles Offenhalten der Atemwege oder durch Tonsillen- und Adenoidhyperplasie) sind häufige Ursachen von Schwierigkeiten mit der Maskenbeatmung. Sie können nicht nur zu Oxygenierungsproblemen führen, sondern - insbesondere bei Spontanatmung - zu einem angestregten, forcierten Atemmuster mit der Gefahr der Regurgitation von Magensaft, eines Laryngospasmus oder gar einer pulmonalen Aspiration. Gezieltes Überprüfen bzw. Optimierung der Kopflagerung sowie das Öffnen der Atemwege mit dem Esmarch-Handgriff sind sehr effektive Basismaßnahmen. Führen diese nicht zum Erfolg, soll ein Guedel-Tubus in passender Größe eingeführt werden. Bei unzureichendem Effekt soll zusätzlich auf eine „2-Hand-2-Personen Gesichtsmaskenbeatmung“ (1. Person: bimanueller Esmarch-Maskengriff / 2. Person: Beutelbeatmung) übergegangen und rechtzeitig kompetente Hilfe angefordert werden. Wichtig ist, dass bei der Beatmung ein positiver Atemwegsdruck (CPAP/PEEP) aufrecht erhalten wird, da dieser nicht nur die subglottischen Atemwege, sondern auch die supraglottischen Atemwege öffnet bzw. offen hält.

Anmerkung 2: Alternativ zum oropharyngealen Guedel-Tubus kommt auch ein nasopharyngealer Wendl-Tubus in Frage. Letzterer hat jedoch den Nachteil, dass er - insbesondere bei Kindern mit vergrößerten Adenoiden und Behinderung der Nasenatmung - Nasenbluten verursachen kann. Daher scheint in der Regel ein Guedel-Tubus sinnvoller zu sein.

II. Basismaßnahmen B Behebung einer funktionellen Atemwegsobstruktion

Führen oben beschriebene Maßnahmen nicht zur Verbesserung der Maskenbeatmung, müssen funktionelle Atemwegsstörungen ausgeschlossen bzw. behoben werden.

a. Oberflächliche Anästhesie des Kindes, das sich nicht beatmen lässt:

Vertiefung der Anästhesie bzw. ggf. Muskelrelaxierung.

b. Laryngospasmus: Führen die Basismaßnahmen in Verbindung mit Masken-CPAP bzw. intermittierender Überdruckbeatmung nicht zur Verbesserung der Oxygenierung, sollte die Narkose intravenös vertieft werden. Hierzu eignet sich insbesondere Propofol in einer Dosierung von 1-2 mg/kg. In seltenen Fällen muss ein Muskelrelaxans gegeben werden. Bei bereits eingetretener hypoxämischer Myokarddepression mit schwerer Bradykardie sollte auf die Applikation negativ inotrop wirkender Hypnotika verzichtet und das Kind stattdessen relaxiert werden. Relaxantien wirken kreislaufschonend und zuverlässig, erfordern aber gelegentlich eine Nachbeatmung. Eine kleine Dosis ist bereits ausreichend.

Gefährlich ist es, in dieser Situation beim nicht-relaxierten Kind mittels direkter Laryngoskopie einen Tubus durch die verschlossenen Stimmbänder oder den spastischen Larynx hindurch zu „würgen“.

Anmerkung 3: Konnte bis zu diesem Zeitpunkt noch kein intravenöser Zugang etabliert werden (z.B. bei inhalativer Narkoseeinleitung), sollte bei schwieriger Venensituation jetzt unverzüglich ein intraossärer Zugang gelegt und das Muskelrelaxans intraossär verabreicht werden [24,25]. Bei fehlendem Personal oder nicht sofort verfügbarem Intraossärsystem und bei bereitliegender aufgezogener Spritze mit Succinylcholin können auch 3-4 mg/kg Succinylcholin intramuskulär durch den Mundboden in den Zungengrund oder in den Oberarm appliziert werden [26]. Mit dem intraossären Zugang hat man jedoch nebst der Relaxation anschließend auch einen vollwertigen Gefäßzugang zur Verfügung, mit dem intramuskulär applizierten Succinylcholin jedoch nur die Relaxierung.

c. Opioid-induzierte Thoraxrigidität [27]: Rasch und insbesondere zentralvenös applizierte Opioide (v.a. Remifentanyl und Alfentanyl, aber auch Fentanyl und Sufentanyl) können - bereits in geringer Dosierung - zu einer erheblichen Thoraxrigidität mit Glottisver-

schluss führen und damit eine Maskenbeatmung erschweren oder unmöglich machen. Die opioidinduzierte Thoraxrigidität ist in dieser Situation nur mit einer Muskelrelaxierung zu beheben.

d. Bronchospasmus: Als Folge und als Zeichen einer stillen Aspiration oder im Zusammenhang mit einer anaphylaktischen Reaktion (z. B. auf nicht-depolarisierende Muskelrelaxantien), kann ein schwerer Bronchospasmus eine Beatmung des Kindes unmöglich machen. Als erste Maßnahmen bei einem derart schweren Bronchospasmus sollten neben der intravenösen Vertiefung der Anästhesie ein Beta-2-Agonist intravenös (oder intraösär) appliziert werden (z.B. Adrenalin 1-3 µg/kg) sowie im Verlauf, wenn sich der Patient wieder atmen lässt, inhalative Beta-2-Agonisten und volatile Anästhetika (z.B. Sevofluran oder Isofluran) eingesetzt werden. Anschließend werden Beta-2-Agonisten als Dauerinfusion (z.B. Reproterol 0,2-2,0 µg/kg/min) und Steroide (z.B. Dexamethason 0,5 mg/kg) verabreicht. Ist das Kind bereits relaxiert, sollte es zügig intubiert werden, um die Gefahr der Mageninsufflation zu vermindern. Atmet bzw. presst der intubierte Patient trotz Vertiefung der Anästhesie gegen die Beatmung, so sollte ein Muskelrelaxans gegeben werden, um die Ventilation zu verbessern.

e. Luftgefüllter Magen: Beim Kind mit protrahierter Hypoxämie ist die Bauchdecke auf einen überblähten Magen zu prüfen. Entsprechend soll der Magen mittels Absaugkatheter entlastet werden. Dies kann vor oder nach endotrachealer Intubation erfolgen, in jedem Fall jedoch bei ausreichender Narkosetiefe. Nach erfolgter Intubation sollen die atelektatischen Lungenteile vorsichtig mit einem Beatmungsdruk von 25-30 cm H₂O wieder eröffnet werden (Recruitment-Manöver).

Anmerkung 4: Die Muskelrelaxierung bei einer schwierigen oder unmöglichen Maskenbeatmung stellt den Bruch eines althergebrachten anästhesiologischen Dogmas dar. Sie begründet sich damit, dass nach mutmaßlicher Behebung einer

anatomischen Atemwegsobstruktion mit den oben erwähnten Maßnahmen (A) mit hoher Wahrscheinlichkeit eine funktionelle Obstruktion vorliegt, welche sich mit einer Vertiefung der Anästhesie und/oder einer Muskelrelaxierung effektiv beheben lässt. Zudem fehlen dem Kind die Sauerstoffreserven, um eine Rückkehr zur Spontanatmung als realistische Option nutzen zu können („no way back“) [28], da ein tief hypoxisches Kind ohnehin nicht aufwachen wird. Daher ist beim Kind ohne vorbestehende Hinweise auf einen echten schwierigen Atemweg bei zunehmenden Oxygenierungsschwierigkeiten die Vertiefung der Anästhesie bzw. die Muskelrelaxierung angezeigt. Aus der Literatur ist bekannt, dass die Muskelrelaxierung die Maskenbeatmung erleichtert und bei Unmöglichkeit der Maskenbeatmung lebensrettend sein kann [29,30]. Sie erlaubt, falls nötig, die frühzeitige, atraumatische Durchführung der direkten Laryngoskopie und endotracheale Intubation. Manche erfahrene Anästhesisten relaxieren Kinder und Erwachsene bei der intravenösen Einleitung ohne vorherige Probebeatmung, um damit funktionellen Atemwegsproblemen vorzubeugen [31].

III. Plan A - Direkte Laryngoskopie mit Inspektion von Hypopharynx und Glottis

Sind anatomische und funktionelle Ursachen mittels Guedel-Tubus, Anästhesievertiefung und Relaxation ausgeschlossen bzw. behoben worden und ist das Kind weiterhin per Gesichtsmaske nicht ventilierbar, so muss mit Hilfe einer direkten Laryngoskopie, d.h. mittels Inspektion des Hypopharynx und der Glottis eine Atemwegsverlegung durch Fremdkörper (z.B. vergessene Rachen-tamponade, Kaugummi etc.) oder durch eine massive Regurgitation von Mageninhalt ausgeschlossen und ggf. behandelt werden. Anschließend kann das Kind endotracheal intubiert oder eine Larynxmaske eingeführt werden.

Kann das Kind erfolgreich intubiert, aber weiterhin nicht beatmet bzw. oxygeniert werden, so ist an eine tiefer liegende Atemwegsobstruktion bedingt durch einen Fremdkörper oder ein Aspirat zu

denken (vgl. DOPES Pkt. 7). Bei Vorliegen eines subglottischen oder trachealen Fremdkörpers muss – immer vorausgesetzt, der Patient lässt sich immer noch nicht beatmen und oxygenieren – der Tubus (ggf. einen dünneren Tubus verwenden) am Fremdkörper vorbei in einen Hauptbronchus vorgeschoben werden, um eine partielle Oxygenierung wieder herzustellen.

IV. Plan B - Larynxmaske

Kann mit Hilfe der Basismaßnahmen keine Ventilation wiederhergestellt und kann die Glottis mit Hilfe der direkten Laryngoskopie (Plan A) nicht eingestellt bzw. die Trachea nicht intubiert werden, so soll eine Larynxmaske eingesetzt und das Kind darüber ventiliert und oxygeniert werden. Ist das Kind mit Hilfe einer LMA stabilisiert, können weitere Abklärungen durchgeführt werden bzw. Experten zugezogen werden. Bei einem Notfalleingriff kann die Narkose mit Hilfe der Larynxmaske oder nach fiberoptischer Intubation über die Larynxmaske als Intubationsanästhesie weitergeführt werden.

Anmerkung 5: Man kann diskutieren, ob eine Larynxmaske nicht schon zu einem früheren Zeitpunkt eingeführt werden soll. Die Larynxmaske bringt jedoch bei funktionellen Atemwegsobstruktionen sowie Atemwegsverlegungen durch Fremdkörper oder Regurgitation im Rachen oder Kehlkopfbereich keine Besserung (ggf. gar eine Verschlechterung), während die direkte Laryngoskopie es erlaubt, Ursachen einer Atemwegsverlegung zu erkennen, zu beseitigen und im Anschluss ggf. die Trachea zu intubieren.

Anmerkung 6: Ob andere supraglottische Atemwege wie Larynxtubus® oder I-Gel® ähnlich effizient eine anatomische Obstruktion beim unerwartet schwierigen kindlichen Atemweg überwinden können, ist durch Daten weniger belegt. Daher wird in der vorliegenden Handlungsempfehlung die Larynxmaske als der am weitesten verbreitete supraglottische Atemweg favorisiert. Bei lokalen Präferenzen und entsprechender Erfahrung kann anstelle der LMA auch ein anderer supraglottischer Atemweg

im Algorithmus eingesetzt werden. Dabei ist jedoch zu beachten, dass eine anschließende fiberoptische Intubation nicht über alle supraglottischen Atemwege gleich gut bzw. zum Teil nur über Umwege (Aintree-Katheter) durchführbar ist.

Anmerkung 7: Die Beatmung über einen nasal eingelegten Rachentubus bei gleichzeitigem Zuhalten von Mund und gegenseitigem Nasenloch kann eine effektive Methode für Kinder mit bekannt schwierigem Atemweg zur Überbrückung sein (Transport in eine andere Klinik oder in den OP/Endoskopieraum). Die Beatmung über einen solchen nasopharyngealen Tubus kann auch eine Alternative zur Maskenbeatmung sein, wenn diese auf Grund anatomischer Gesichtsfehlbildungen oder einer Makroglossie nicht gelingt oder zur LMA, wenn sich diese wegen verminderter Mundöffnung nicht einfügen lässt. Ein solcher Tubus darf auf keinen Fall zu tief geschoben werden (ösophageale Fehllage oder Dislokation der Epiglottis). I.d.R genügt eine Länge, die der Distanz von Nasenloch zum Tragus entspricht. Ähnlich wie der Wendl-Tubus kann der Rachentubus auch Nasenblutung verursachen und eine nachfolgende fiberoptische Intubation erschweren.

Wichtig: Bei Auftreten einer länger andauernden Hypoxämie mit Kreislaufinsuffizienz, insbesondere nach mechanischer Reanimation, sollte auch bei letztendlich gesichertem Atemweg und wiederhergestelltem Kreislauf bei Elektiveingriffen die Anästhesie beendet und der Eingriff aufgeschoben werden, um zunächst das neurologische Outcome des Patienten zu bestimmen bzw. zu optimieren.

6. Algorithmus „Unerwartet schwierige Intubation“

Im Gegensatz zu den oben beschriebenen, progredienten Oxygenierungsproblemen mit Vorwärtsstrategie besteht bei der unerwartet schwierigen Intubation fast immer eine Rückzugs- oder Alter-

nativstrategie. Das Kind braucht primär Sauerstoff, nicht aber zwingend einen Tubus. So kann die Larynxmaske bei vielen Elektiv- und Notfalleingriffen eine ausreichende Atemwegssicherung gewährleisten. Ggf. kann der Atemweg auch im Verlauf – nach initialer Stabilisierung der chirurgischen Situation in Larynxmaskenanästhesie – mit Hilfe einer alternativen Intubationsmethode (s.u.) gesichert werden.

Die suffiziente Ventilation und Oxygenierung hat Vorrang vor wiederholten Intubationsversuchen. Direkt-laryngoskopische Intubationsversuche (1 Versuch = 1 x Einführen des Tubus in den Larynx) müssen auf maximal zwei limitiert werden [32]. Bei Schwierigkeiten, den Endotrachealtubus subglottisch weiterzuschieben, muss auf jegliche forcierte Manöver verzichtet werden, solange das Kind beatmet bzw. oxygeniert werden kann.

Der kindliche Atemweg ist eng, reagiert empfindlich auf Traumata und kann schnell anschwellen und bluten, so dass im Verlauf eine Maskenbeatmung oder nachfolgende fiberoptische Intubation schwierig oder gar unmöglich werden kann.

Kinder kommen nicht zu Schaden, weil man sie nicht intubieren kann, sondern weil man nicht aufhört, sie zu intubieren.

Beim Kind mit seinen engen und empfindlichen Atemwegen sollten sog. „blinde“ Intubationsversuche (= blindes, taktiles Aufsuchen der Stimmritze bei Cormack-Lehane Grad III und IV) mit einem Führungsstab, blinde Intubation durch die Larynxmaske) unterlassen werden. Führungsstäbe (Mandrins) dürfen nur mit großer Vorsicht eingesetzt werden, um ggf. einem Endotrachealtubus die geeignete Form zu geben (Spitze im Tubus) oder um bei erschwerter Laryngoskopie (Cormack-Lehane-Grad IIB) mit vorstehender weicher Mandrinspitze den Tubus in die Glottis einzuführen. Anschließend muss der Mandrin in den Tubus zurückgezogen werden, bevor der Tubus weiter in die Trachea vorgeschoben wird.

Schlägt die direkt-laryngoskopische Intubation im Rahmen einer Rapid-Sequence-Induction (RSI, „Illeuseinleitung“) fehl, kann zur Sicherstellung der Ventilation bereits primär eine Larynxmaske eingesetzt werden.

Oxygenierung und Beatmung sind in einer kritischen Situation wichtiger als die Gefahr einer Aspiration [33].

Das Absaugen des Magens zur Evakuierung von Luft und Flüssigkeiten mittels Absaugkatheter kann beim genügend anästhesierten und relaxierten Patienten erwogen werden. Anschließend muss entschieden werden, ob eine Intubation mit Hilfe einer direkten oder indirekten Laryngoskopie bzw. fiberoptisch über die bereits liegende Larynxmaske erfolgen soll. Es ist von großer Wichtigkeit, dass bei allen Manövern auf eine ausreichende Anästhesietiefe und Muskelrelaxation sowie auf eine suffiziente Oxygenierung durch intermittierende druckbegrenzte (sanfte) Gesichtsmasken-/LMA-Beatmung geachtet wird. Auf den Krikoiddruck sollte verzichtet werden, da seine Wirksamkeit zur Verhinderung einer Regurgitation nicht erwiesen ist, er jedoch häufig die Maskenbeatmung, die Laryngoskopie und die Intubation erschwert [33,34].

Ist die direkt-laryngoskopische Intubation schwierig, muss ein strukturierter, sequentieller Algorithmus zur Anwendung kommen. Dieser beinhaltet im Wesentlichen drei Schritte (Abb. 3):

1. Basismaßnahmen

Eine richtige Lagerung des Patienten und ergonomische Positionierung des Intubateurs, eine suffiziente Anästhesietiefe und Relaxation des Patienten sowie die korrekte Intubationsausrüstung (Spattelänge) sind wichtige Voraussetzungen für eine erfolgreiche direkt-laryngoskopische Intubation.

Bei jeder direkt-laryngoskopischen Intubation muss die bestmögliche Sicht auf die Stimmbänder angestrebt werden, um den Endotrachealtubus möglichst atraumatisch zwischen den Stimmbändern in die Trachea einzuführen.

Der kindliche Larynx ist sehr verschieblich in die Halsweichteile eingebettet und kann in beinahe jede erforderliche Lage manipuliert werden [21]. Dies kann bei Neugeborenen und kleinen Säuglingen mit dem kleinen Finger des Intubateurs und bei größeren Kindern durch eine Assistenzperson erfolgen. Alternativ stellt der Intubateur den Larynx optimal mit äußerem Druck ein und die Assistenzperson führt ohne Handwechsel den Trachealtubus durch den Larynx. Grundsätzlich kann bei Kin-

dern auch das klassische BURP-Manöver (backward upright rightward pressure) sinnvoll sein, um eine bestmögliche direkt-laryngoskopische Sicht zu erreichen [35].

II. Plan A - Optimierung der laryngoskopischen Sicht

Gelingt die direkt-laryngoskopische Intubation nicht im ersten Versuch, müssen die Lagerung des Kopfes, die Anästhetiefe, die Muskelrelaxierung und das Intubationsinstrumentarium über-

prüft und ggf. optimiert werden. Häufig ist ein Führungsstab (Mandrin) hilfreich, bei dem jedoch die oben beschriebenen Vorsichtsmaßnahmen beachtet werden müssen. Auch das frühzeitige Hinzuziehen eines in der Kinderanästhesie besonders erfahrenen Anästhesisten ist empfohlen. Alternativ zu einem zweiten, konventionellen, direkt-laryngoskopischen Intubationsversuch kann auch eine retromolare (= paraglossale bzw. laterale) Laryngoskopie [36] und Intubation versucht werden oder auf ein endoskopisches Verfahren gewechselt werden.

Mittlerweile stehen zahlreiche optische Laryngoskope (Bullard, Upsher, Airtraq, MacGrath, Glidescope, C-Mac-Laryngoskop, Trueview) und optische Führungshilfen (Bonfils, Optical Stylets) mit oder ohne Videoübertragung zur Verfügung. Wichtig ist dabei, dass nicht alle, sondern ein bis zwei dieser Instrumente in einer Anästhesieabteilung vorgehalten, am Phantom trainiert und regelmäßig auch am Patienten eingesetzt werden.

Denkbar ist in dieser Situation auch eine orale oder nasale fiberoptische Intubation mit oder ohne Verwendung einer Endoskopiemaske, wenn der Intubateur in dieser Technik ausreichend geübt ist und die entsprechende Ausrüstung und Assistenz unmittelbar vorhanden sind.

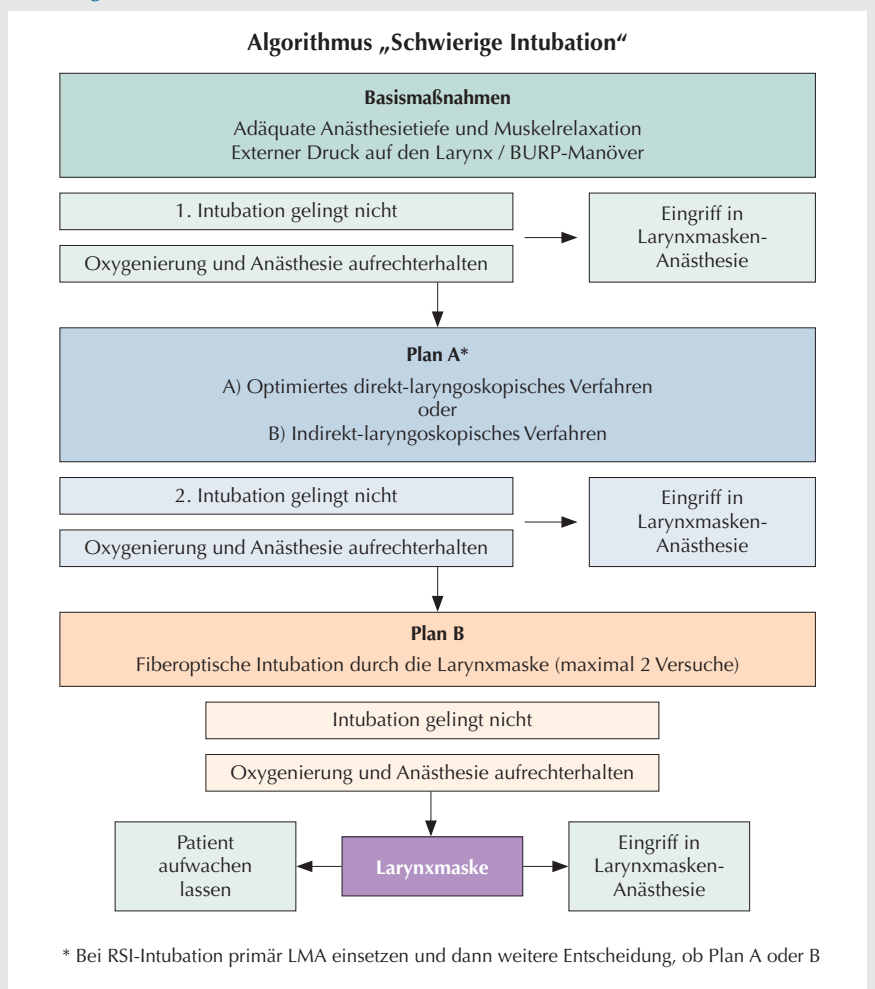
Direkt- oder indirekt-laryngoskopische Intubationen sind auf zwei Versuche zu begrenzen. Ggf. kann ein dritter Versuch durch einen hinzu gerufenen, mit Kindern besonders erfahrenen Anästhesisten akzeptabel sein.

III. Plan B - Alternative Intubationsverfahren

Gelingt die direkt- oder indirekt-laryngoskopische Intubation mit oben genannten Methoden nicht, und eine Durchführung der Narkose und Operation ist unter Einsatz einer Larynxmaske nicht angezeigt, stellt die Intubation durch die Larynxmaske für den bei Kindern mit Fiberoptiken ungeübten Anästhesisten die Methode der Wahl dar [37].

Aus technischen Gründen (Tubuslänge, Larynxmasken-Durchmesser) empfiehlt

Abbildung 3



Die suffiziente Ventilation und Oxygenierung hat Vorrang vor wiederholten Intubationsversuchen. Bewirken Basismaßnahmen keine bessere direkt-laryngoskopische Sicht, so soll mit einem optimierten oder endoskopischen Intubationsverfahren die Trachea intubiert werden. Gelingt diese nicht, so stellt die fiberoptische Intubation durch die LMA das Verfahren der Wahl dar. Die endotracheale Intubation ist nicht mehr Endpunkt des Algorithmus; vor jeder weiteren Eskalation muss überlegt werden, ob die Anästhesie mit einem alternativen Atemwegssicherungsverfahren durchgeführt werden kann.

sich zur anschliessenden Entfernung der Larynxmaske die Verwendung eines Atemwegswechslers (z.B. Cook®-Airway Exchange Catheter). Diese Technik erlaubt es, entweder den bereits eingeführten Tubus zu sichern oder nach Entfernung von LMA und Tubus über den Atemwegswechsler einen Tubus der Wahl (Grösse, Cuff) einzuführen [38]. Das entsprechende Material und entsprechende Kompatibilitätslisten sollten in jeder Anästhesieabteilung vorhanden und gewartet sein (Larynxmaske, Fiberoptik, Trachealtuben, Atemwegswechslers) sowie der Umgang damit muss regelmäßig trainiert werden. Misslingt die fiberoptische Intubation durch die Larynxmaske, muss überlegt werden, ob der Eingriff in Larynxmaskennarkose durchgeführt werden kann oder ob man das Kind aufwachen lassen und an ein Zentrum überweisen sollte.

Eine chirurgische Tracheotomie unter Masken- oder Larynxmaskenbeatmung ist bei der unerwartet schwierigen Intubation bei richtigem Vorgehen eine Rarität, kann jedoch beim erwartet schwierigen Atemweg gelegentlich die primäre Maßnahme zur definitiven Sicherung der Atemwege darstellen [39].

Anmerkung 8: Die Endoskopiemaske nach FREI erlaubt es, den Patienten während der oralen oder nasalen fiberoptischen Intubation zu oxygenieren, mit volatilen Anästhetika zu anästhesieren, zu beatmen und die Atemwege mit positivem Atemwegsdruck offen zu halten. Vor allem bei kleinen und kritisch kranken Kindern, in Ausbildungssituationen oder bei diagnostischen Endoskopien können damit die Anästhesie, Oxygenierung und Ventilation aufrecht erhalten werden [40]. Die Endoskopiemaske nach FREI ist hilfreich, um bei eingeschränkter Mundöffnung (CAVE = erwartet schwieriger Atemweg!) die geplante fiberoptische Intubation zu erleichtern oder wenn ein nasaler Tubus zwingend nötig ist.

Die fiberoptische orale oder nasale Intubation, ob mit oder ohne Endoskopiemaske, ist für den Ungeübten, der von

einer unerwartet schwierigen Intubation überrascht wird, wesentlich schwieriger als die Intubation durch die LMA. Daher wird für den bei Kindern ungeübten Anästhesisten letztere favorisiert [37].

7. Algorithmus „Schwierige Beatmung oder unzureichende Oxygenierung“ bei liegendem Endotrachealtubus

Persistiert oder entwickelt sich bei einem Kind mit liegendem Endotrachealtubus eine Hypoxämie, verlangt dies ebenfalls ein rasches und gezieltes Handeln. Dabei kann gemäß des englischsprachigen Akronyms „DOPES“ strukturiert vorgegangen werden (Tab. 2) [41].

Tabelle 2

Ursachen für eine plötzliche Verschlechterung oder ausbleibende Verbesserung der Sauerstoffsättigung (SpO₂) eines intubierten Kindes (Akronym „DOPES“) [41].

- D **D**islokation des Tubus
- O **O**bstruktion des Tubus, Beatmungsfilters oder der Atemwege mit Sekret
- P **P**neumothorax
- E **E**quipmentversagen (Beatmungsgerät, Beutel bzw. Kreissystem, Sauerstoffversorgung)
- S **S**tomach & **S**pezielles (überblähter Magen, seltene pulmonale bzw. pulmonal-vaskuläre Ursachen)

D Die häufigste Ursache für eine Verschlechterung der Ventilation ist die Dislokation des Tubus (endobronchial, ösophageal, pharyngeal), welche mit etCO₂-Kontrolle, Inspektion und Auskultation des Thorax, direkter Laryngoskopie, ggf. endoskopisch) verifiziert und mit Umpfanzierung oder Reintubation behoben wird. Einen Spezialfall stellt die Dislokation der Tubusspitze in den Sack einer ehemaligen tracheo-ösophagealen Fistel dar. Die Anamnese und/oder Narben der Thorakotomie / Thorakoskopie weisen auf diese Möglichkeit hin. Bei gecufften Trachealtuben kann ein akuter Abfall des Cuffdrucks (Diskonnektion

vom Cuffdruckgerät, u.a.m.) ebenfalls eine Verschlechterung der Ventilation bewirken und eine Dislokation vortäuschen.

O Die Obstruktion des Tubus (endoluminal durch Sekret, Abknicken, Kompression (HNO/MKG), Anliegen des Tubus an der Trachealwand, etc.) oder des Beatmungsfilters sowie die Sekretobstruktion in den Atemwegen stellen weitere häufige Ursachen von Beatmungsproblemen bei intubierten Kindern dar. Kann der Tubus mit einem Absaugkatheter nicht problemlos passiert werden, so ist der Tubus zu repositionieren und - wenn dadurch keine Verbesserung der Ventilation eintritt - zu entfernen sowie durch einen neuen zu ersetzen. Sekret in den Atemwegen sollte abgesaugt und die Lunge anschliessend vorsichtig gebläht werden (Recruitment-Manöver).

P Pneumothorax und Bronchospasmus (Anaphylaxie, oberflächlich anästhesiertes Kind, Aspiration, Eventrationssyndrom) sind weitere Gründe für eine Verschlechterung der Oxygenierung beim intubierten Kind und sind mit Hilfe von Auskultation und Kapnographie diagnostizierbar. Während sich beim Pneumothorax die Verschlechterung langsam einstellt, so tritt sie beim Bronchospasmus meist plötzlich auf.

E Sind keine patientenbedingten Ursachen eruiert, so müssen Probleme mit dem Equipment (Sauerstoffversorgung, Diskonnektionen, abgeklemmte Schläuche, große Leckagen, Verkleben bzw. Blockierung von Ventilen etc.) gesucht bzw. ausgeschlossen werden. Dabei empfiehlt es sich, frühzeitig eine vom Respirator unabhängige Beatmungsmöglichkeit, etwa einen selbstfüllenden Beatmungsbeutel, einzusetzen, bis die korrekte Funktion des Narkosegerätes überprüft bzw. wieder hergestellt ist.

S Ein überblähter Magen („Stomach“) mit hoch stehendem Zwerchfell bzw. Kompression der linken Lunge kann ebenfalls zu einer relevanten Ventila-

tions- und Oxygenierungsstörung führen. Rechts-Links-Shunts, Atelektasen anderer Genese, eine Lungen-/Luftembolie, ein Lungenödem und akute pulmonalarterielle Krisen („Spezielles“) sind eher selten Ursachen von akuten Oxygenierungsproblemen eines intubierten Kindes, sind aber nach Ausschluss obiger Ursachen ebenfalls zu suchen und ggf. zu behandeln.

8. Ausrüstung

Ein Großteil der initial benötigten Hilfsmittel zur Bewältigung eines unerwartet schwierigen Atemwegs beim Kind sollte fester Bestandteil der gängigen Atemwegsgrundausrüstung am Kinderanästhesiarbeitsplatz sein. Das zusätzlich benötigte Material für den unerwartet schwierigen Atemweg (endoskopisches Laryngoskop und/oder Intubationsfiberbronchoskop inkl. entsprechendes Zubehör) muss in jeder Anästhesieabteilung, die welche Kinder versorgt, zentral verfügbar und leicht zugänglich sein. Eine engmaschige Wartung des Instrumentariums und eine regelmässige Übung damit sind unerlässlich, um die speziellen Hilfsmittel im Akutfall effektiv und sicher einsetzen zu können.

9. Nachsorge

Jeder unerwartet schwierige Atemweg muss im Anästhesieprotokoll sorgfältig dokumentiert werden inkl. des zum Erfolg führenden Managements, um spätere Nachfragen aus medizinischen oder juristischen Gründen vollständig beantworten zu können. Zudem kann es sinnvoll sein, spezielle Fälle im betroffenen Anästhesieteam anschließend zu besprechen und ggf. gemeinsam praktikable Lösungsstrategien zu formulieren. Insbesondere muss – zumindest retrospektiv – klargestellt werden, ob die Schwierigkeit mit dem Atemweg funktionelle oder anatomische Gründe hatte. Im letzteren Fall muss dem Kind ein entsprechender Anästhesieausweis (z.B. „Schwieriger Atemwegspass“) mitgegeben und dies auch in der Krankenakte festgehalten

werden. Der Atemwegspass muss neben einer Beschreibung des Problems auch das gewählte Management sowie eine Kontaktadresse der Klinik beinhalten.

10. Zusammenfassung

Kinder mit Hinweisen auf bzw. mit Vorliegen eines schwierigen Atemwegs müssen in Zentren anästhesiert werden, die über eine entsprechende personelle Expertise und apparative Infrastruktur verfügen.

Besteht kein Anhalt für einen schwierigen Atemweg, lassen sich Kinder grundsätzlich mit der richtigen Technik mittels einer passenden Gesichtsmaske beatmen und direkt-laryngoskopisch intubieren. Sollten dennoch Atemwegsprobleme auftreten, so kommt es aufgrund der verminderten Sauerstoffreserven und des erhöhten Sauerstoffverbrauchs beim Kind sehr schnell zur Hypoxämie und in deren Folge zu einer lebensbedrohlichen Myokarddepression mit Bradykardie. Neben einer Prävention solcher Situationen ist beim Auftreten von Schwierigkeiten bei der Maskenbeatmung ein rasches und strukturiertes Handeln erforderlich. Dazu gehören die Optimierung der Lagerung und der Gesichtsmaskebeatmung, die Behandlung einer funktionellen Atemwegsobstruktion, der Ausschluss pharyngealer bzw. laryngealer Fremdkörper mittels direkter Laryngoskopie und Intubation und - falls letzteres nicht möglich - das Beatmen über eine Larynxmaske. Invasive Oxygenierungstechniken werden nach Durchführung der oben geschilderten Maßnahmen bei Kindern mit anamnestisch und in der Voruntersuchung unauffälligem Atemweg nicht benötigt.

Bei unerwartet schwieriger direkt-laryngoskopischer Intubation haben die Oxygenierung und die Limitierung der Intubationsversuche sowie die Erwägung alternativer Intubationstechniken die höchste Priorität. Neben Optimierung der Einsehbarkeit des Larynx mittels äußeren Drucks auf den Larynx (ggf. BURP) soll in einem ersten Schritt ein alternatives direkt- oder auch indirekt-laryngoskopisches Verfahren zur Anwendung kom-

men. In einem zweiten Schritt soll die Trachea fiberoptisch durch die LMA intubiert werden. Eine chirurgische Konio- oder Tracheotomie wird beim Kind ohne bekannte Atemwegsprobleme nicht nötig sein.

Literatur

- Mason DG, Wark KJ. Unexpected difficult intubation. Asymptomatic epiglottic cysts as a cause of upper airway obstruction during anaesthesia. *Anaesthesia* 1987;42:407-410.
- Reber A, Paganoni R, Frei FJ. Airway obstruction due to arytenoid prolapse in a child. *Acta Anaesthesiol Scand* 1999;43:104-106.
- Asai T, Shingu K. Airway obstruction in a child with asymptomatic tracheobronchomalacia. *Can J Anaesth* 2001;48:684-687.
- Bhananker SM, Ramamoorthy C, Geiduschek JM, et al. Anesthesia-related cardiac arrest in children: update from the Pediatric Perioperative Cardiac Arrest Registry. *Anesth Analg* 2007; 105:344-350.
- Mamie C, Habre W, Delhumeau C, et al. Incidence and risk factors of perioperative respiratory adverse events in children undergoing elective surgery. *Pediatr Anesth* 2004;14:218-224.
- Tiret L, Desmots JM, Hatton F, Vourch G. Complications, associated with anaesthesia – a prospective survey in France. *Can Anaesth Soc J* 1986;33:336-344.
- Murray JP, Geiduschek JM, Caplan RA, et al. A comparison of pediatric and adult anesthesia closed malpractice claims. *Anesthesiology* 1993;78:461-467.
- Jimenez N, Posner KL, Cheney FW, et al. An update on pediatric anesthesia liability: a closed claims analysis. *Anesth Analg* 2007;104:147-153.
- Braz LG, Módolo NS, do Nascimento P Jr, Bruschi BA, Castiglia YM, Ganem EM, de Carvalho LR, Braz JR. Perioperative cardiac arrest: a study of 53,718 anaesthetics over 9 yr from a Brazilian teaching hospital. *Br J Anaesth* 2006;96:569-575.
- Auroy Y, Ecoffey C, Messiah A, et al. Relationship between complications of pediatric anesthesia and volume of pediatric anesthetics. *Anesth Analg* 1997;84:234-235.
- Dangel PH. Airway problems and difficulties with tracheal intubation in

- paediatric anaesthesia In: Die schwierige Intubation, Verlag Hans Huber; Bern, 1995.
12. Tong DC, Beus J, Litman RS. The Children's Hospital of Philadelphia Difficult Intubation Registry. *Anesthesiology* 2007;107:A1637.
 13. Schmidt J, Koch T. Incidence of a difficult airway in 19'500 children aged 0 to 17 years. *Anesthesiology* 2008;109:A1244.
 14. Hardman JG, Wills JS. The development of hypoxaemia during apnoea in children: a computational modelling investigation. *Br J Anaesth* 2006;97:564-570.
 15. Patel R, Lenczyk M, Hannallah RS, McGill WA. Age and the onset of desaturation in apnoeic children. *Can J Anaesth* 1994;41:771-714.
 16. Uezono S, Holzman RS, Goto T, Nakata Y, Nagata S, Morita S. Prediction of difficult airway in school-aged patients with microtia. *Paediatr Anaesth* 2001;11:409-413.
 17. Frei FJ, Ummenhofer W. Difficult intubation in paediatrics. *Paediatr Anaesth* 1996;6:251-263.
 18. von Ungern-Sternberg BS, Habre W, Erb TO, Heaney M. Salbutamol premedication in children with a recent respiratory tract infection. *Pediatr Anesth* 2009;19:1064-1069.
 19. Weiss M, Engelhardt T. Proposal for the management of the unexpected difficult pediatric airway. *Pediatr Anesth* 2010;20:454-464.
 20. Mohyuddin N, Sulman C, Wheeler M. Management of the difficult pediatric airway: efficacy of airway exchange catheters with rigid bronchoscopy. *Ear Nose Throat J* 2009;88:964-966.
 21. Smith RB, Myers EN, Sherman H. Transtracheal ventilation in paediatric patients; case reports. *Br J Anaesth* 1974;46:313-314.
 22. Depierraz B, Ravussin P, Brossard E, et al. Percutaneous transtracheal jet ventilation for paediatric endoscopic laser treatment of laryngeal and subglottic lesions. *Can J Anaesth* 1994;41:1200-1207.
 23. Navsa N, Tossel G, Boon JM. Dimensions of the neonatal cricothyroid membrane – how feasible is a surgical cricothyroidotomy? *Pediatr Anesth* 2005;15:402-406.
 24. Weiss M, Henze G, Eich C, Neuhaus D. Intraossäre Infusion. Eine wichtige Technik auch für die Kinderanästhesie. *Anaesthesist* 2009;58:863-875.
 25. C. Eich, M. Weiss, D. Neuhaus, M. Sasse, K. Becke, J. Strauss. Die intraossäre Infusion in der Kindernotfallmedizin und Kinderanästhesie. *AnästH Intensivmed* 2010;51:75-81.
 26. Walker RW, Sutton RS. Which port in a storm? Use of suxamethonium without intravenous access for severe laryngospasm. *Anaesthesia* 2007;62:757-759.
 27. Choong K, AlFaleh K, Doucette J, Gray S, Rich B, Verhey L, Paes B. Remifentanyl for endotracheal intubation in neonates: a randomised controlled trial. *Arch Dis Child Fetal Neonatal Ed.* 2010;95: F80-4.
 28. Crawford MW, Hayes J, Tan JM. Dose-response of remifentanyl for tracheal intubation in infants. *Anesth Analg.* 2005;100:1599-1604.
 29. Kheterpal S, Han R, Tremper KK, Shanks A, Tait AR, O'Reilly M, Ludwig TA. Incidence and predictors of difficult and impossible mask ventilation. *Anesthesiology* 2006;105:885-891.
 30. Goodwin MW, Pandit JJ, Hames K, Popat M, Yentis SM: The effect of neuromuscular blockade on the efficiency of mask ventilation of the lungs. *Anaesthesia* 2003;58:60-63.
 31. Calder I, Yentis SM. Could 'safe practice' be compromising safe practice? Should anaesthetists have to demonstrate that face mask ventilation is possible before giving a neuromuscular blocker? *Anaesthesia*. 2008;63:113-115.
 32. Henderson JJ, Popat MT, Latta IP, et al. Difficult Airway Society guidelines for management of the unanticipated difficult intubation. *Anaesthesia* 2004;59:675-694.
 33. Schmidt J, Strauß JM, Becke K, Giest J und Schmitz B. Handlungsempfehlung zur Rapid-Sequence-Induktion im Kindesalter. Vom Wissenschaftlichen Arbeitskreis Kinderanästhesie der Deutschen Gesellschaft für Anästhesiologie und Intensivmedizin (DGA). *AnästH Intensivmed* 2007;48:S88-S93.
 34. Weiss M, Gerber AC. Anästhesieeinleitung und Intubation beim Kind mit vollem Magen – Zeit zum Umdenken. *Anaesthesist* 2007;56:1210-1216.
 35. Knill RL. Difficult laryngoscopy made easy with a "BURP". *Can J Anaesth* 1993;40:279-282.
 36. Bonfils P. Schwierige Intubation bei Pierre Robin Kindern, eine neue Technik: Der retromolare Zugang. *Anaesthesist* 1983;32:363-367.
 37. Jöhr M, Berger TM. Fiberoptic intubation through the laryngeal mask airway (LMA) as a standardized procedure. *Paediatr Anaesth* 2004;14:614.
 38. Weiss M, Mauch J, Becke K, Schmidt J, Jöhr M. Fiberoptisch unterstützte endotracheale Intubation durch die Larynxmaske im Kindesalter. *Anaesthesist* 2009;58:716-721.
 39. Wrightson F, Soma M, Smith JH. Anesthetic experience of 100 pediatric tracheostomies. *Pediatr Anesth* 2009;19:659-666.
 40. Frei FJ, aWengen DF, Rutishauser M, Ummenhofer W. The airway endoscopy mask: useful device for fiberoptic evaluation and intubation of the paediatric airway. *Paediatr Anaesth* 1995;5:319-324.
 41. Biarent D, Bingham R, Eich C, Lopez-Herce J, Maconochie I, Rodriguez-Nunez A, Rajka T, Zideman D. European Resuscitation Council Guidelines for Resuscitation 2010. Section 6: Paediatric Life Support. *Resuscitation*. 2010 Sep 15 (Epub ahead).

Korrespondenz- adresse



Prof. Dr. med. Markus Weiss

Anästhesieabteilung
Universitäts-Kinderkliniken
Steinwiesstraße 75
8032 Zürich, Schweiz

Tel.: +41 44 2667365

Fax: +41 44 2668032

E-Mail: markus.weiss@kispi.uzh.ch