



## Die Venenpunktion bei Kindern – Tipps, Tricks und Alternativen

Christoph Bernhard Eich  
Abteilung Anästhesie, Kinderintensiv- und Notfallmedizin  
Kinder- und Jugendkrankenhaus AUF DER BULT, Hannover



## Die Venenpunktion bei Kindern – Tipps, Tricks und Alternativen

- I. Wird überhaupt ein Gefäßzugang benötigt?  
→ Alternativen
- II. Und wenn ich wirklich einen Venenzugang benötige?  
→ Tipps und Tricks
- III. Ist für mich ein zentraler Venenkatheter eine Option?
- IV. Und wenn das alles nichts hilft?  
→ die intraossäre Infusion

## Die beiden am meisten gefürchteten Situationen in der Kinderanästhesie sind:

1. Ein Kind kann nicht beatmet bzw. oxygeniert werden (A & B), und
2. in einer lebensbedrohlichen Situation kann **kein Gefäßzugang** etabliert werden (C).

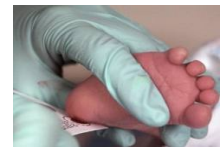

Weiss M, Strauß J, Eich C. Current Congress DAC 2010

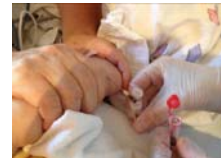## I. Wird überhaupt ein venöser Zugang benötigt?

### Situation #1: Blutentnahme

- BGA → kapilläre Abnahme
- Venös → Abtropfabnahme



Fazit: oft kein venöser Zugang erforderlich!



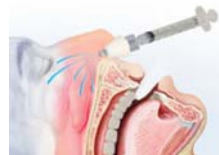## I. Wird überhaupt ein venöser Zugang benötigt?

### Situation #2: Applikation von Medikamenten

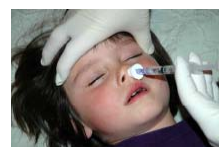- Ort & Indikation
  - wo: OP? Notaufnahme? ITS? Station?
  - wofür: ZVK-Anlage? Analgesie/Sedierung? Antikonvulsion?
- Alternative Applikationsverfahren
  - oral & rektal
  - intranasal (z.B. Frakturversorgung in der Notaufnahme)
  - inhalativ (z.B. Sevo-Maskennarkose zur Fadenentfernung)
  - intraossär

Fazit: Oft (primär) kein venöser Zugang erforderlich!

## Intranasale Medikamentenapplikation



Rascher & effektiver als rektal  
Fast so rasch & zuverlässig wie i.v.



MAD® (Mucosal Atomization Device)

**Interdisziplinäre SOP zur intranasalen Applikation von Notfallmedikamenten außerhalb des OP und der Intensivstation (interne Pilotphase)**

NB: Während der internen Pilotphase erfolgt die intranasale Applikation der unten genannten Notfallmedikamente *ausschließlich* durch einen Anästhesisten!  
Die intranasale Applikation dieser Notfallmedikamente ist eine sog. „Off-label-Anwendung“.

<b>Midazolam</b>	0,5 mg/kg zur Sedierung <sup>1</sup> Ampulle: 1 ml mit 5 mg oder 3 ml mit 15 mg	(0,1 ml/kg) → 5 mg/ml
<b>Fentanyl</b>	2,0 µg/kg zur Analgesie Ampulle: 2 ml mit 100 µg	(0,04 ml/kg) → 50 µg/ml
<b>S-Ketamin</b>	4,0 mg/kg zur Analgosedierung Ampulle: 2 ml mit 50 mg/l	(0,16 ml/kg) → 25 mg/ml

Kinder- und Jugendkrankenhaus auf der Bult 2012

**II. Und wenn ich wirklich einen Venenzugang benötige?**

**Tipps und Tricks**

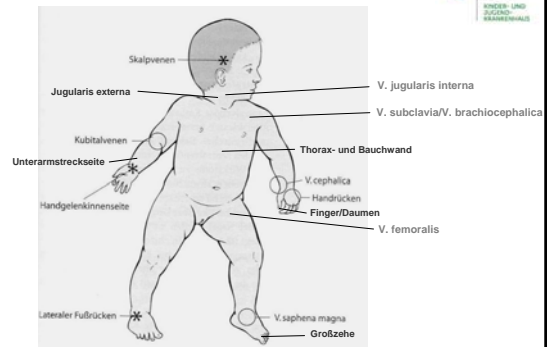
- **Vorbereitung:**
  - Gute Assistenz (Hilfe!)
  - Wärme & möglichst Normovolämie
  - Analgo-/Sedierung? (Midazolam oral/rektal/intranasal, ggf. in Kombination mit Esketamin; Sevofluran, N<sub>2</sub>O)?
  - EMLA? Kältespray? Ablenkung?
- **Ort:** Raum? Licht?
- **Stresskontrolle:** Elternanwesenheit? Zeitdruck?
- **Lagerung:** Kind & Punkteur (sitzen/knien?)
- **Hilfsmittel** sinnvoll? (Diaphanoskopie, Infrarot, Sonografie)

**Durchführung der Venenpunktion beim Kind**

**Tipps und Tricks**

- Sorgfältige Auswahl der Vene
- Adäquate Kanülengröße (je kleiner, desto ...)
- Gute Stauung (< RR<sub>sys</sub>!)
- Mögl. Tieflagerung (der Extremität) & Fixierung (Assistenz!)
- Feste Straffung der Haut nach distal
- Flacher Punktionswinkel
- Langsame Punktion (oft verzögerter Rückfluss!)
- Ggf. vorsichtiges Zurückziehen des Katheters bei transvenöser Punktion (Transfixationstechnik)
- Ggf. Vorschieben unter Spülung

**Venenpunktionsorte beim Kind**



Modifiziert nach: Frei, Erb, Jonmarker, Sümpelmann, Werner: Kinderanästhesie, 3. Auflage, Springer 2004


**Durchführung der Venenpunktion beim Kind**

**Tipps und Tricks**

**Hautstraffung & Stauung beim Säugling**



**Transfixations-technik**



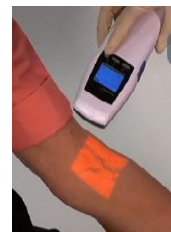Aus: Frei, Erb, Jonmarker, Sümpelmann, Werner: Kinderanästhesie, 3. Auflage, Springer 2004

**Hilfsmittel zur Venenlokalisation**



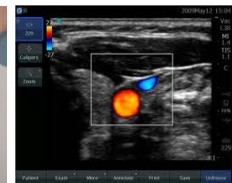Diaphanoskopie

MIC GmbH  
www.neonatalprodukte.de



Infrarotabsorption

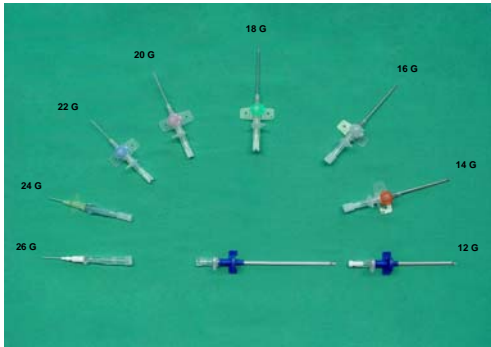
AccuVein AV 300  
www.neoscience.de



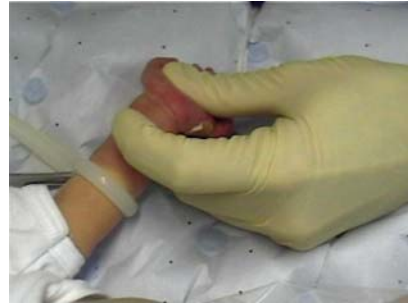Sonografie  
(V. saphena magna & V. mediana cubiti)

Triffiterer L et al. Br J Anaesth. 2012

### Adäquate Wahl der Kanülengröße (je kleiner, desto ...)

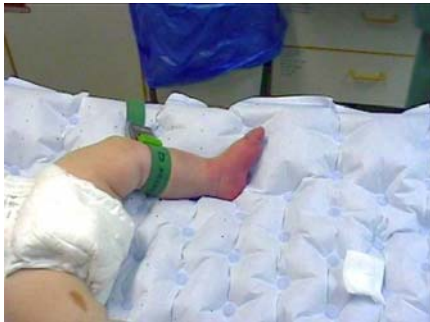

### Handgelenksinnenseite



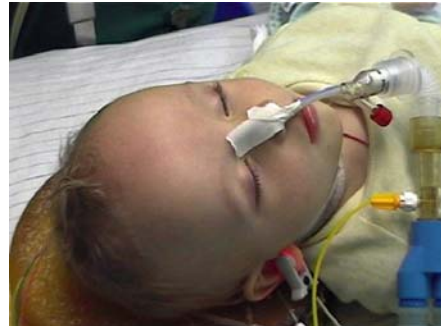© Jörg Zundel & Clemens Schorer

### V. saphena magna



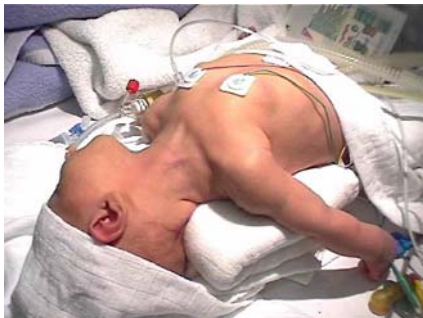© Jörg Zundel & Clemens Schorer

### Skalpvene



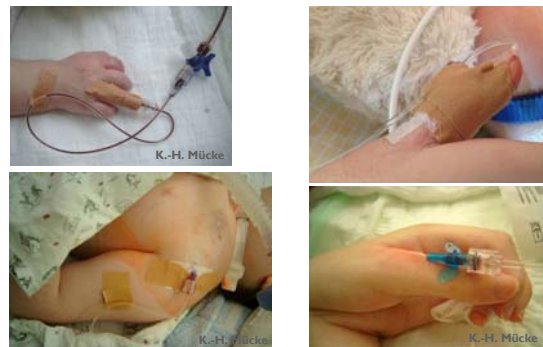© Jörg Zundel & Clemens Schorer

### V. jugularis externa



© Jörg Zundel & Clemens Schorer

### Venenzugang in loco atypico



K.-H. Mücke

K.-H. Mücke

K.-H. Mücke

## Durchführung der Venenpunktion beim Kind Die EMLA-Kontroverse



### PRO EMLA:

- Adäquate Punktionsanalgesie bei Einwirkdauer > 1 h

### CONTRA EMLA:

- Ggf. schwierige Applikationslogistik („drauf & ab“)
- Erschwerte Venenpunktion (Vasokonstriktion, Hautquellung)

### Alternativen:

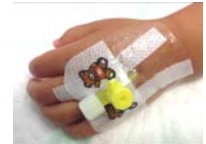Maskeneinleitung, gute medikamentöse Prämedikation, Ablenkung (inkl. Husten & nicht-nutritives Saugen), kleine Kanülengröße, Kältespray, intrakutane Anästhesie etc.

Taddio A et al. CMAJ 2008  
Farion KJ et al. CMAJ 2008  
Cohen Reis E et al. Pediatrics 1997

## „No work is done until ...“ Die Fixierung von Venenverweilkanülen

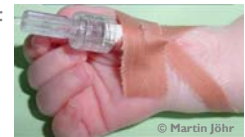

- Primärfixierung mit Pflasterstreifen
- Sorgfältige Testinjektion
- Ansatz ggf. unterpolstern
- Folienklebeverband
- Ggf. Pflasterzügel



Falls postoperativ weiterhin benötigt:

- Abwickeln (Mullbinde)
- Ggf. Schienung



© Martin Jöhr

## III. Ist für mich ein zentraler Venenkatheter eine Option?



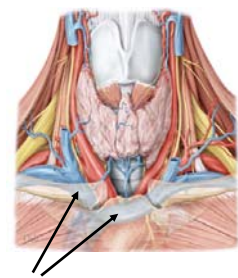
### Zentrale Venenkatheter (ZVK)

- Zentral inserierter ZVK
  - V. jugularis interna
  - V. subclavia/V. brachiocephalica
- Peripher inserierter ZVK:
  - V. femoralis
  - Vv. basilica & cephalica, V. saphena magna (PICC)

## ZVK bei Kindern - Limitationen



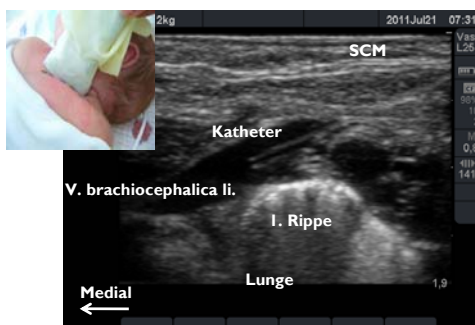
- Schwierige Punktion
- Schwierige Katheterplatzierung
- Frühkomplikationen (punktions- & ortsassoziiert)
  - art. Punktion, Hämatom
  - Pneumothorax
- **Sonografie**
- Spätkomplikationen (liegedauer- & ortsassoziiert)
  - Infektion
  - Thrombose



Vv. brachiocephalicae

Haas NA. Crit Care 2004  
Breschan C et al. Anesthesiology 2007  
Piroette T. et al. Br J Anaesth 2007

## Sonografisch gesteuerte supraclaviculäre Punktion der V. brachiocephalica

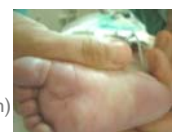

Breschan C et al. Br J Anaesth 2011

## IV. Und wenn das alles nichts hilft? → intraossäre Infusion



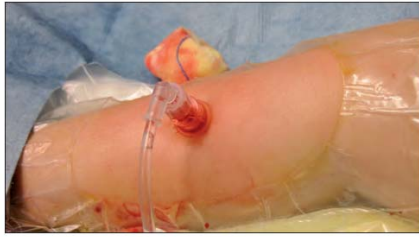- Sofortindikationen (Notfall):**  
Atem-Kreislauf-Stillstand, hämodynamische Instabilität, schwerer Laryngospasmus, starke Atemwegsblutung
- Dringliche Indikationen:**  
Unaufschiebbare Narkoseeinleitung beim nicht-nüchternen Kind (RSI) oder bei Kreislaufinstabilität
- Semi-elektive Indikationen (Nutzen-Risiko-Abwägung!)**  
Nach Maskeneinleitung oder zwingende „intravenöse“ Einleitung (z. B. MH-Disposition)



Biarent D et al. Resuscitation 2010  
Eich C et al. Anästh Intensivmed 2011




### Fallbeispiel für semi-elektive IO-Infusion



Intraossäre Kanüle (EZ-IO®-System) in der proximalen rechten Tibia bei einem 2 Jahre alten Mädchen mit besonders schwierigen Venenverhältnissen bei Z. n. Polytraumaversorgung zur elektiven Schädeldachplastik

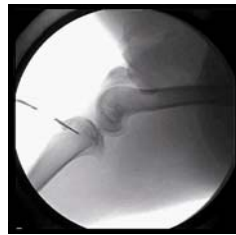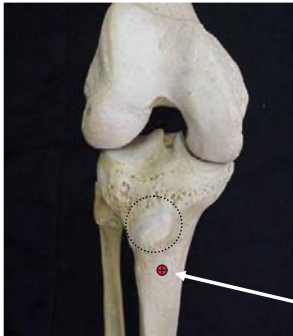
### Manuelle und automatisierte IO-Systeme



- Cook® -IO-Kanülen (18, 16 & 13 G)
- EZ-IO® (15G; 15, 25 & 45 mm Länge)



### IO-Punktionsstelle der 1. Wahl



1-2 cm distal der Tuberositas tibiae

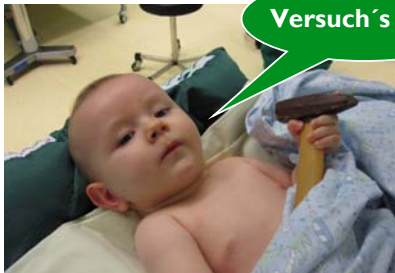### Zusammenfassung



#### Die Venenpunktion bei Kindern

- Indikation abwägen (Alternativen, inkl. Maske & intranasal)
- Eskalation vermeiden - Deeskalation möglich?
- Optimal vorbereiten (Ort, Lagerung, ggf. Sedierung)
- Optimale Arbeitsbedingungen schaffen (Ruhe, Ergonomie, Assistenz)
- Optimierte Technik verwenden (Venen- und Kanülenwahl, Hautstraffung & langsame Punktion)
- Sich helfen lassen
- Sorgfältig testen & fixieren
- Zeit- & indikationsgerecht intraossären Zugang erwägen.
- ZVK als Option erwägen, jedoch nicht als Notfallzugang.

Versuch's doch!



eich@hka.de  
www.auf-der-Bult.de